

# RESONANCIA MAGNÉTICA DE CUERPO

## PROTOCOLOS DE SACROILÍACAS

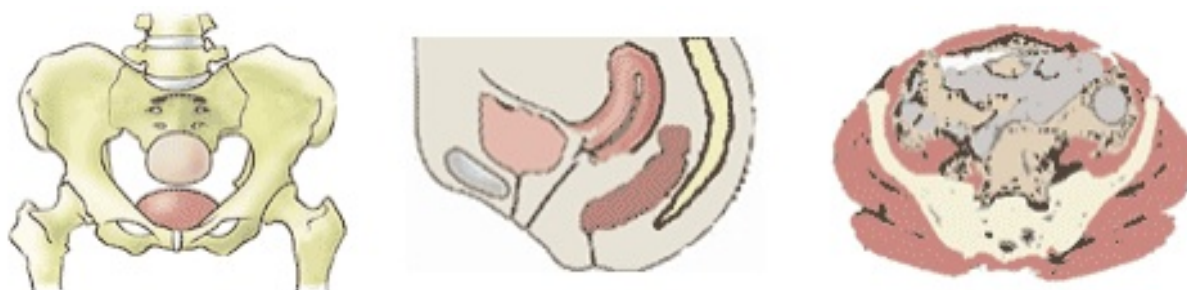- Generalidades
- Planos
- Protocolo básico

### Generalidades

<b>Antena</b>	Antenas acopladas en fase (phase-array)
<b>Posición del paciente</b>	Decúbito supino
<b>Centro</b>	Tercio medio de ilíaco

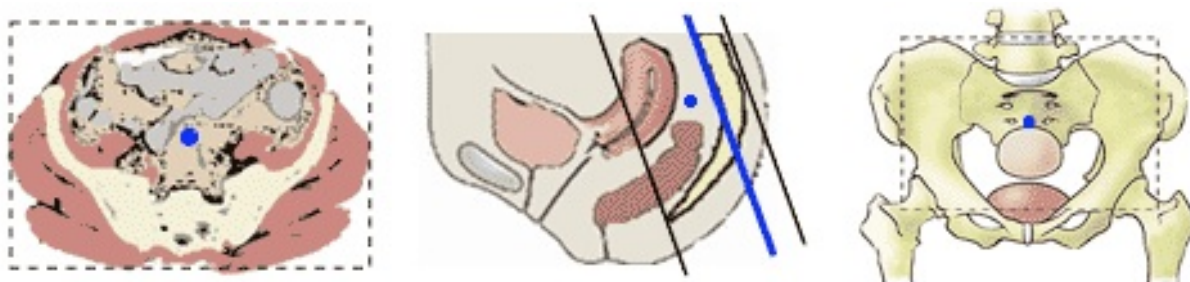
### Planos

#### 1. Localizador múltiple: coronal, transversal y sagital



#### 2. Coronal

- Siguiendo la inclinación del sacro en el localizador sagital
- Centrar la altura sobre el localizador coronal

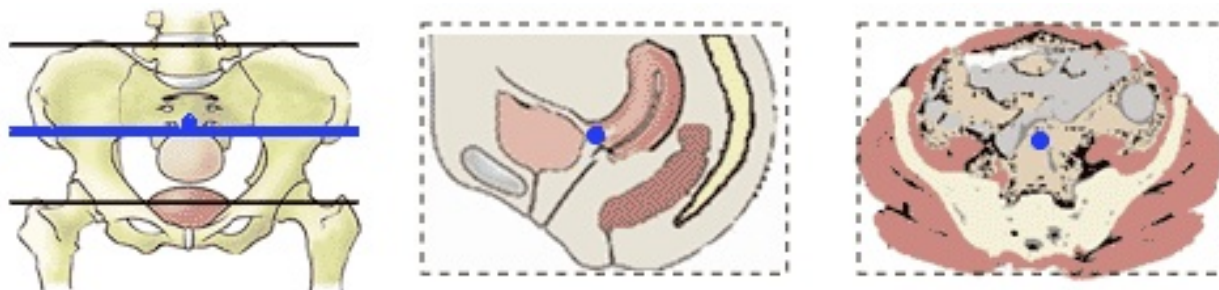


# RESONANCIA MAGNÉTICA DE CUERPO

---

## 3. Transversal

- Transversal a la pelvis, sin angulación respecto a sacroilíacas
- Desde crestas ilíacas hasta trocánter menor



## Sacroileitis

---

### 1. Localizador múltiple: coronal, transversal y sagital

### 2. T1-TSE. Plano coronal oblicuo

- Coronal a la articulación sacroilíaca
- Siguiendo el eje mayor del sacro, por el borde posterior de cuerpo vertebral S1-S4

### 3. T2-TEG. Plano coronal oblicuo

- Para identificar el cartílago articular

### 4. STIR. Plano coronal oblicuo

- Para valorar edema óseo yuxta-articular

### 5. Secuencia excitación selectiva del agua (3D-WATS). Plano coronal oblicuo

- Para analizar espacio articular

### 6. T2-TSE. Plano transversal

- Desde las crestas ilíacas hasta trocánter menor

### 7. T2-TSE con supresión grasa. Plano transversal

- Misma geometría que T2-TSE