

## RESONANCIA MAGNÉTICA DE CUERPO

---

### PROTOCOLOS DE INTESTINO DELGADO

- Generalidades
- Planos
- Entero-RM

#### Generalidades

---

<b>Contraste oral</b>	Comenzar a beber 1 litro del contraste oral 30-45' antes de hacer la exploración y 2 vasos más 10' antes de entrar en la RM
<b>Espasmolítico</b>	N-Butilbromuro de hioscina 20 mgrs. (1 ml diluido en 10 ml de suero fisiológico).
<b>Vía administración</b>	Intravenosa o intramuscular (según indicación radiólogo)
<b>Antenas</b>	Antenas acopladas en fase (phase-array)
<b>Posición del paciente</b>	Decúbito supino. Cabeza primero
<b>Centro</b>	Omblico
<b>Monitorización</b>	Respiratoria
<b>Vía venosa</b>	Vía con conexión en Y
<b>Contraste i.v.</b>	Quelatos de gadolinio (Gd)
<b>Volumen</b>	0,1 mmol / Kg
<b>Flujo</b>	2 ml / seg
<b>Suero fisiológico</b>	El doble que el contraste administrado

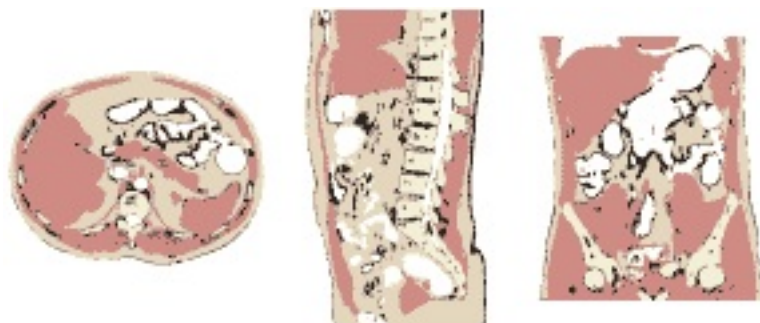# RESONANCIA MAGNÉTICA DE CUERPO

---

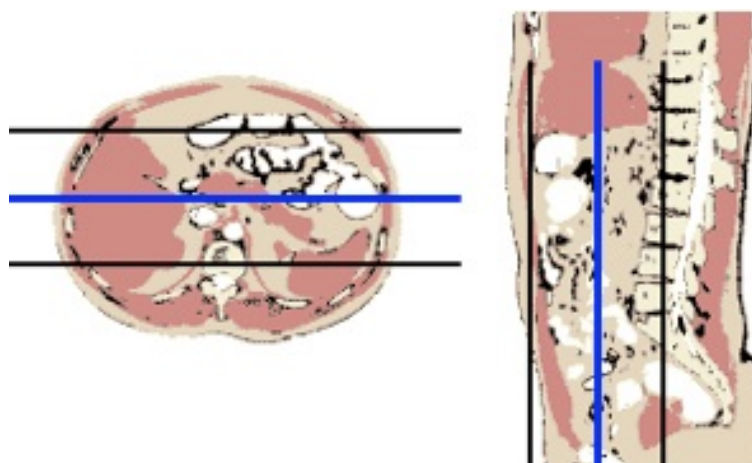
## Planos

---

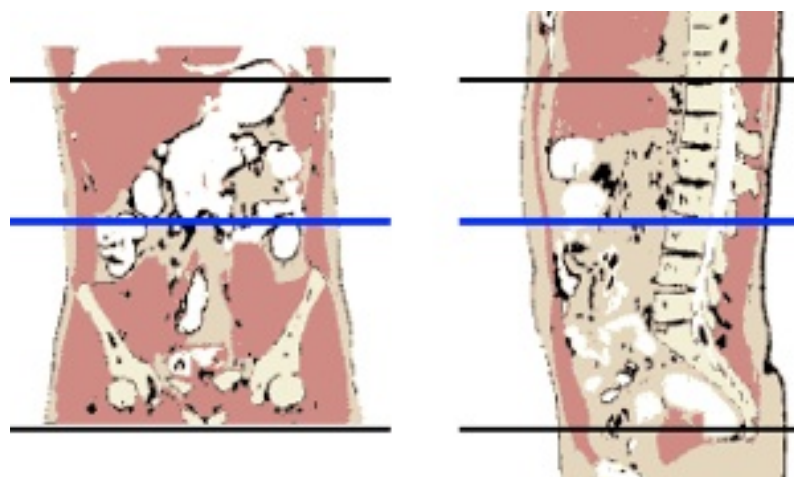
### 1. Localizador múltiple: coronal, transversal y sagital



### 2. Coronal



### 3. Transversal



## Entero-RM

---

### 1. Localizador múltiple: coronal, transversal y sagital

### 2. T2-TSE-SSh. Plano coronal

- Desde el diafragma hasta la sínfisis del pubis
- Respiración libre

### 3. T2-TSE-SSh. Plano transversal

- Desde el diafragma hasta la sínfisis del pubis
- Respiración libre

### 4. T2-TSE-SSh con supresión grasa. Plano coronal

- Desde el diafragma hasta la sínfisis del pubis
- Respiración libre

### 5. T2-TSE-SSh con supresión grasa. Plano transversal

- Desde el diafragma hasta la sínfisis del pubis
- Respiración libre

### 6. Secuencias potenciada en difusión. Plano coronal y transversal

- Tres factores b: 0 - 400 - 800 s/mm<sup>2</sup>
- Respiración libre

### 7. T1-TEG 3D con supresión grasa dinámico con contraste de gadolinio extracelular. Plano coronal

- Fases de adquisición (según autores)
  - Opción A.* Cuatro fases: sin contraste, arterial (25''), portal (60''), parenquimatosa (90'')
  - Opción B.* Una fase: portal (60'')

### 8. T1-TEG 3D con supresión grasa post-contraste. Plano transversal

### 9. T1-TEG 3D con supresión grasa post-contraste. Plano sagital

## Opcional

- **Secuencias balanceadas de precesión libre en estado estacionario (SSFP). Plano coronal y transversal**
- **Cine-RM**
  - Si se decide hacer cine-RM para valorar motilidad, debe ser antes de poner el espasmolítico