

RESONANCIA MAGNÉTICA DE CUERPO

PROTOCOLOS DE MUSLOS

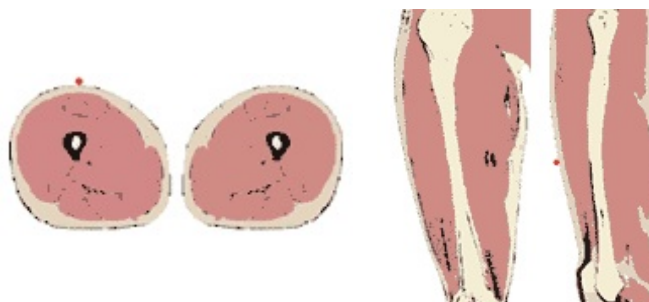- Generalidades
- Planos
- Patología musculotendinosa post-traumática
- Patología infecciosa
- Masas

Generalidades

Antena	Antenas acopladas en fase (phase-array)
Posición del paciente	Decúbito supino. Pies primero
Centro	En la zona a estudio o en tercio medio del muslo

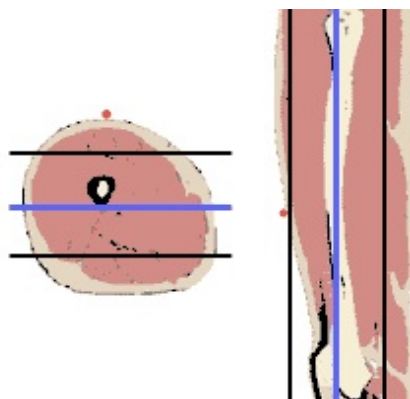
Planos

1. Localizador múltiple: coronal, transversal y sagital



2. Coronal

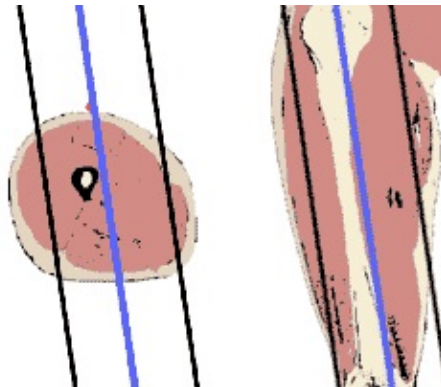
- Seguir la dirección del fémur. Desde la cadera hasta la rodilla



RESONANCIA MAGNÉTICA DE CUERPO

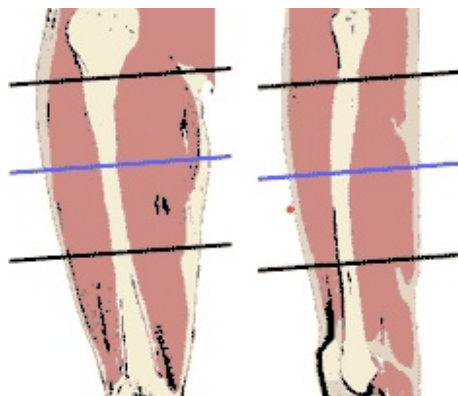
3. Sagital

- Seguir la dirección del fémur. Desde la cadera hasta la rodilla



3. Transversal

- Programar sobre el localizador sagital y coronal perpendicular a la zona anatómica
- Incluir márgenes amplios por encima y por debajo de la masa o de las marcas con vitamina A
- Copiar la geometría en todas las axiales de las distintas secuencias



Patología músculotendinosa post-traumática

1. Localizador múltiple: coronal, transversal y sagital

2. STIR. Plano coronal y/o sagital

- Para identificar las zonas de alteraciones y centrar el resto del estudio

3. T1-TSE. Plano transversal

4. T2-TSE o densidad protónica con supresión grasa. Plano transversal

5. T2-TSE o densidad protónica con supresión grasa. Plano sagital y/o coronal

⇒ OPCIONAL

7. T2*-TEG. Plano de elección sagital o transversal o coronal según imágenes anteriores

RESONANCIA MAGNÉTICA DE CUERPO

Patología infecciosa

Vía venosa	Vía con conexión en Y
Contraste i.v.	Quelatos de gadolinio (Gd)
Volumen	0,1 mmol / Kg
Flujo	2 ml / seg
Suero fisiológico	El doble que el contraste administrado

1. Localizador múltiple: coronal, transversal y sagital

2. STIR. Plano coronal

3. T1-TSE. Plano transversal

4. T2-TSE. Plano transversal

5. T2-TSE con supresión grasa. Plano transversal

6. Secuencia potenciadas en difusión. Plano transversal

- Cuatro factores b 0-1000.

7. T1-TEG 3D con supresión grasa dinámico pre y post-contraste. Plano transversal

- En el mismo plano que el transversal T1-TSE y T2-TSE
- Dinámicos: 1º sin contraste, comenzar la adquisición al tiempo que se inicia la inyección del contraste

OPCIONAL

8. T1-TSG. Planos coronal y/o sagital

- Si se considera necesario para valorar la extensión de las alteraciones

Masas

Marcar la lesión	Con vitamina A encima y debajo de la lesión
Vía venosa	Vía con conexión en Y
Contraste i.v.	Quelatos de gadolinio (Gd)
Volumen	0,1 mmol / Kg
Flujo	2 ml / seg
Suero fisiológico	El doble que el contraste administrado

RESONANCIA MAGNÉTICA DE CUERPO

1. Localizador múltiple: coronal, transversal y sagital

2. T1-TSE. Plano coronal y/o sagital

- Hacer coronal o sagital según localización de la lesión para ver bien la extensión y definir cobertura

3. T1-TSE. Plano transversal

- Incluir márgenes amplios por encima y por debajo de la masa y/o donde se la marca con vitamina A

➔ **OPCIÓN A:** Masa muy hiperintensa en T1-TSE (igual a grasa subcutánea)

4. Secuencia T2-TSE con supresión grasa o STIR. Plano transversal

- De elección T2-TSE con supresión espectral de la grasa (más específica).

➔ **OPCIÓN B:** Masa intermedia en T1-TSE

4. T2-TSE. Plano transversal

5. T2-TSE con supresión grasa. Plano transversal

6. Secuencia potenciadas en difusión. Plano transversal

- Cuatro factores b 0-1000.

7. T1-TEG 3D con supresión grasa dinámico pre y post-contraste. Plano transversal

- En el mismo plano que el transversal T1-TSE y T2-TSE
- Grosor de corte: 3 - 5 mm.
- Dinámicos: 1º sin contraste, comenzar la adquisición al tiempo que se inicia la inyección del contraste

OPCIONAL

8. T1-TSE. Planos coronal y/o sagital

- Si se considera necesario para la planificación quirúrgica