

RESONANCIA MAGNÉTICA DE CUERPO

PROTOCOLOS DE GLÁNDULAS ADRENALES

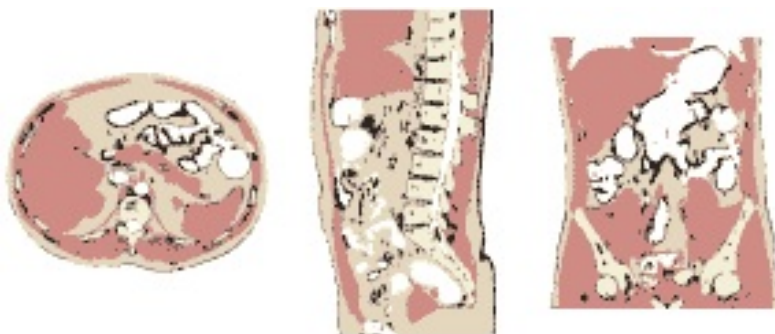
- Generalidades
- Planos
- Nódulo adrenal
- Masa adrenal

Generalidades

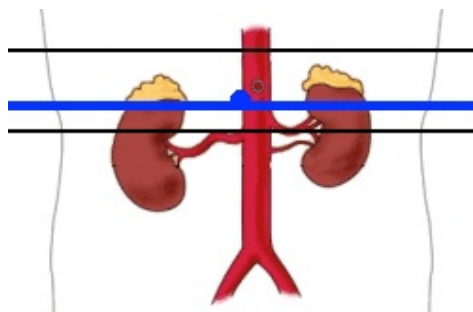
Antenas	Antenas acopladas en fase (phase-array)
Posición del paciente	Decúbito supino. Cabeza primero
Centro	Xifoides
Monitorización	Respiratoria
Vía venosa	Vía con conexión en Y
Contraste	Quelatos de gadolinio (Gd)
Volumen	0,1 mmol / Kg
Flujo	2 ml / seg
Suero fisiológico	El doble que el contraste administrado

Planos

1. Localizador múltiple: coronal, transversal y sagital



2. Transversal



Nódulo adrenal

1. Localizador múltiple (transversal, sagital y coronal)

2. T2-TSE-SSh. Plano coronal

- En apnea espiratoria o respiración libre con sincronismo respiratorio

3. T2-TSE-SSh. Plano transversal

- En apnea espiratoria o respiración libre con sincronismo respiratorio
- Bandas de saturación paralelas craneal y caudal

4. T2-TSE-SSh con supresión grasa. Plano transversal

- En apnea espiratoria o respiración libre con sincronismo respiratorio
- Bandas de saturación paralelas craneal y caudal

5. T1-TEG en fase y fase opuesta. Plano transversal

- En apnea espiratoria

➔ Si el nódulo no cumple criterios de adenoma

6. Secuencia potenciadas en difusión. Plano transversal

- Cuatro factores b 0-100-600-1000
- Respiración libre

7. T1-TEG 3D con supresión grasa dinámico pre y post-contraste. Plano transversal

- Cuatro fases: sin contraste, arterial (25''), portal (60''), equilibrio (120'')

Masa adrenal

1. Localizador múltiple (transversal, sagital y coronal)

2. T2-TSE-SSh. Plano coronal

- En apnea espiratoria o respiración libre con sincronismo respiratorio

3. T2-TSE-SSh. Plano transversal

- En apnea espiratoria o respiración libre con sincronismo respiratorio
- Bandas de saturación paralelas craneal y caudal

4. T2-TSE-SSh con supresión espectral de la grasa. Plano transversal

- En apnea espiratoria o respiración libre con sincronismo respiratorio
- Bandas de saturación paralelas craneal y caudal

5. T1-TEG en fase y fase opuesta. Plano transversal

- En apnea espiratoria

6. Secuencia potenciadas en difusión. Plano transversal

- Cuatro factores b 0-100-600-1000
- Respiración libre

7. T1-TEG 3D con supresión grasa dinámico pre y post-contraste. Plano transversal

- Cuatro fases: sin contraste, arterial (25''), portal (60''), equilibrio (120'')