

RESONANCIA MAGNÉTICA DE CUERPO

PROTOCOLOS DE PÁNCREAS

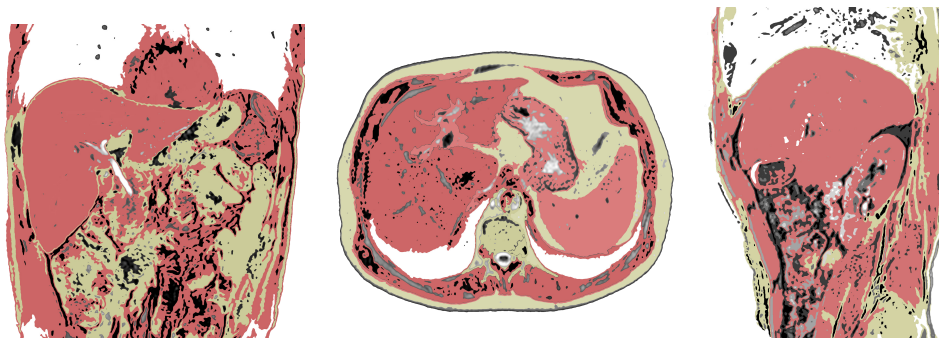
- Generalidades
- Planos
- Pancreatitis
- Masa pancreática

Generalidades

Antenas	Antenas acopladas en fase (phase-array)
Posición del paciente	Decúbito supino. Cabeza primero
Centro	Xifoides
Monitorización	Respiratoria
Vía venosa	Vía con conexión en Y
Contraste	Quelatos de gadolinio (Gd)
Volumen	0,1 mmol / Kg
Flujo	2 ml / seg
Suero fisiológico	El doble que el contraste administrado

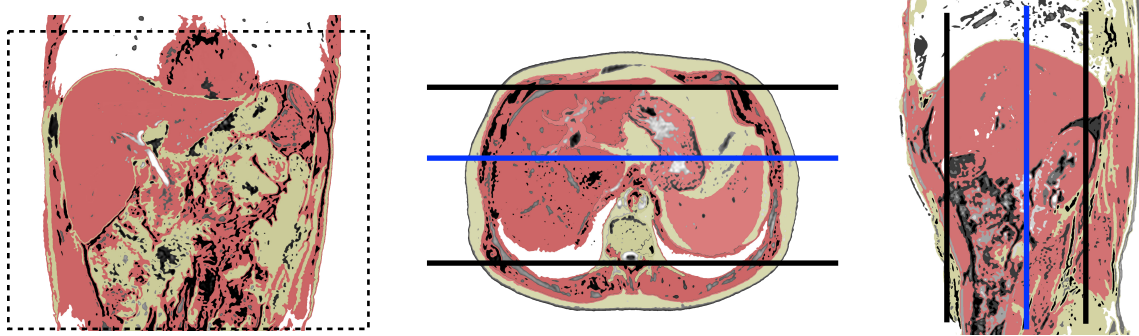
Planos

1. Localizador múltiple: coronal, transversal y sagital

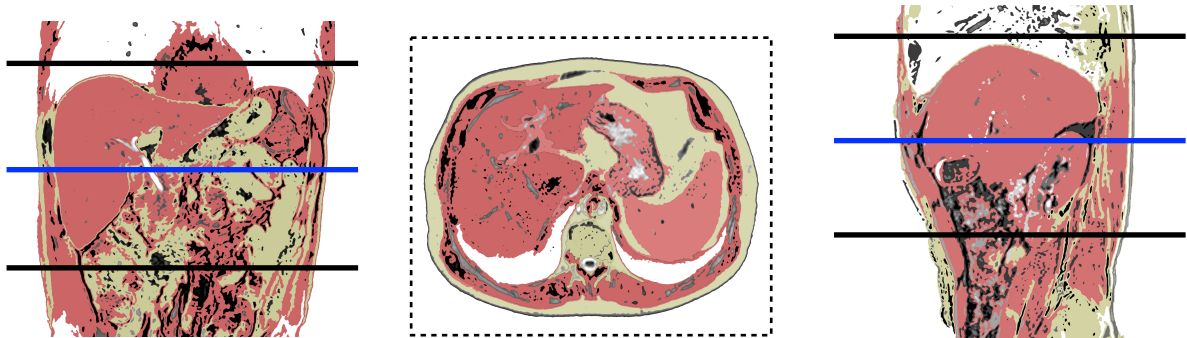


RESONANCIA MAGNÉTICA DE CUERPO

2. Coronal

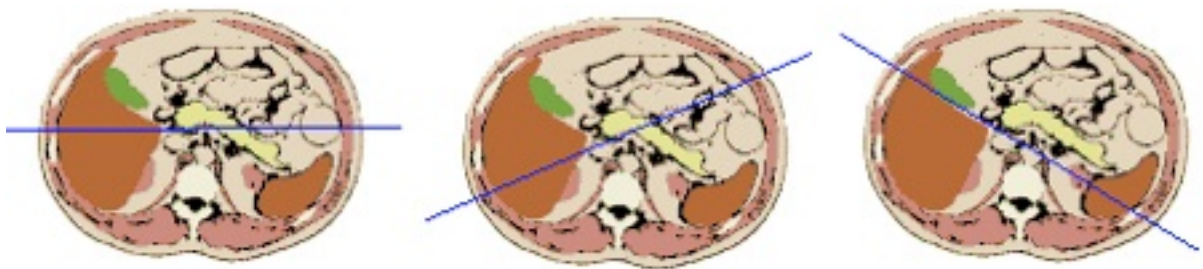


3. Transversal



4. CPRM radial

- Centrar sobre el plano axial en el que se vea el colédoco
- Realizar varios cortes, al menos 6, con distintos ángulos



Pancreatitis

1. Localizador múltiple: transversal, sagital y coronal

2. T2-TSE-SSH. Plano coronal

- En apnea espiratoria o respiración libre con sincronismo respiratorio

3. T2-TSE-SSH. Plano transversal

RESONANCIA MAGNÉTICA DE CUERPO

- En apnea espiratoria o respiración libre con sincronismo respiratorio

4. T2-TSE-SSh con supresión grasa. Plano transversal

- En apnea espiratoria o respiración libre con sincronismo respiratorio

5. T1-TEG en fase y fase opuesta. Plano transversal

- En apnea espiratoria

6. Colangio-RM

• **Opción A: CPRM radial. Plano coronal**

- Centrado sobre colédoco, al menos, 6 proyecciones

• **Opción B: colangio-RM 3D. Plano coronal**

- Respiración libre
- Posprocesado proyección de máxima intensidad (MIP)

7. Secuencia potenciadas en difusión. Plano transversal

- Cuatro factores b 0-100-600-1000
- Respiración libre

8. T1-TEG 3D con supresión grasa dinámico con contraste de gadolinio extracelular. Plano transversal

- Cuatro fases: sin contraste, arterial (20''), portal (60''), equilibrio (120'')

Masa pancreática

1. Localizador múltiple: transversal, sagital y coronal

2. T2-TSE-SSh. Plano coronal

- En apnea espiratoria o respiración libre con sincronismo respiratorio

3. T2-TSE-SSh. Plano transversal

- En apnea espiratoria o respiración libre con sincronismo respiratorio

4. T2-TSE-SSh con supresión grasa. Plano transversal

- En apnea espiratoria o respiración libre con sincronismo respiratorio

5. T1-TEG en fase y fase opuesta. Plano transversal

- En apnea espiratoria

6. Colangio-RM

• **Opción A: CPRM Radial: Plano coronal-oblicuo**

- Centrado sobre colédoco, al menos, 6 proyecciones

• **Opción B:**

RESONANCIA MAGNÉTICA DE CUERPO

- Colangio-RM 3D. Plano coronal
- Respiración libre
- Posprocesado proyección de máxima intensidad (MIP)

7. Secuencia potenciadas en difusión. Plano transversal

- Cuatro factores b 0-100-600-1000
- Respiración libre

8. T1-TEG 3D con supresión grasa dinámico con contraste de gadolinio extracelular. Plano transversal

- Cuatro fases: sin contraste, arterial (20''), portal (60''), equilibrio (120'')