

RESONANCIA MAGNÉTICA DE CUERPO

PROTOCOLO DE PERITONEO

- Generalidades
- Planos
- Peritoneo

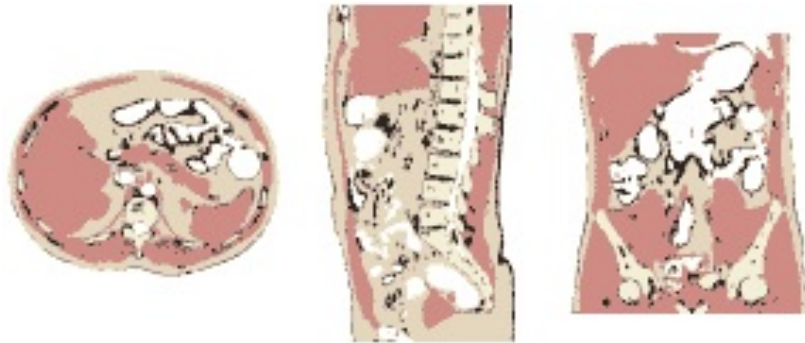
Generalidades

Contraste oral	Comenzar a beber 1 litro del contraste oral 30-45' antes de hacer la exploración y 2 vasos más 10' antes de entrar en la RM
Espasmolítico	N-Butilbromuro de hioscina 20 mgrs. (1 ml diluido en 10 ml de suero fisiológico).
Vía administración	Intravenosa o intramuscular (según indicación radiólogo)
Antenas	Antenas acopladas en fase (phase-array)
Posición del paciente	Decúbito supino. Cabeza primero
Centro	Omblico
Monitorización	Respiratoria
Vía venosa	Vía con conexión en Y
Contraste i.v.	Quelatos de gadolinio (Gd)
Volumen	0,1 mmol / Kg
Flujo	2 ml / seg
Suero fisiológico	El doble que el contraste administrado

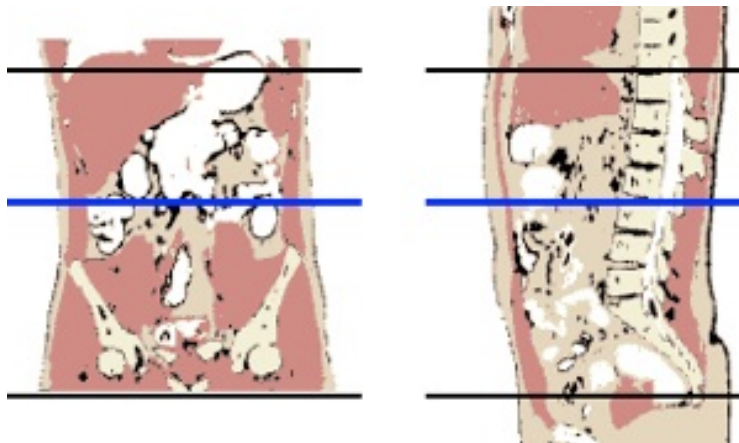
RESONANCIA MAGNÉTICA DE CUERPO

Planos

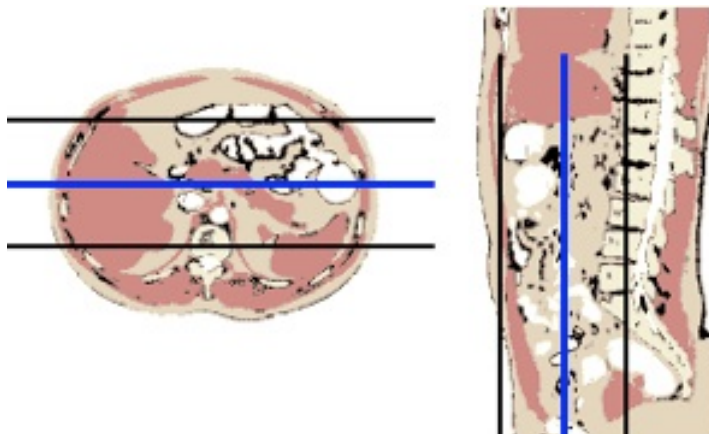
1. Localizador múltiple: coronal, transversal y sagital



2. Transversal



2. Coronal



Peritoneo

1. **Localizador múltiple: coronal, transversal, sagital**
2. **2. T2-TSE-SSh. Plano coronal**
 - En apnea espiratoria o respiración libre con sincronismo respiratorio
 - Grosor de corte 3 mm.
3. **T2-TSE-SSh. Plano sagital**
 - En apnea espiratoria o respiración libre con sincronismo respiratorio
 - Grosor de corte 3 mm.
4. **T2-TSE-SSh. Plano transversal**
 - En apnea espiratoria o respiración libre con sincronismo respiratorio
 - Grosor de corte 3 mm.
 - Bandas de saturación paralelas craneal y caudal
5. **T2-TSE-SSh con supresión de la grasa. Plano transversal**
 - En apnea espiratoria o respiración libre con sincronismo respiratorio
 - Grosor de corte 3 mm.
 - Bandas de saturación paralelas craneal y caudal
6. **T1-TEG en fase y fase opuesta del hígado. Plano transversal**
 - En apnea espiratoria
 - Grosor de corte 5 mm.
7. **Secuencia potenciadas en difusión. Plano transversal**
 - Cuatro factores b 0-100-600-1000
 - Respiración libre
 - Incluyendo todo el peritoneo
8. **Secuencia potenciadas en difusión. Plano coronal**
 - Cuatro factores b 0-100-600-1000
 - Respiración libre
9. **T1-TEG 3D con supresión grasa dinámico pre y post-contraste. Plano transversal**
 - Cuatro fases: sin contraste, arterial (25''), portal (60''), equilibrio (120'')
10. **T1-TEG 3D con supresión grasa post-contraste. Plano coronal**
 - Comprobar que el campo de visión incluye todo el peritoneo
11. **T1-TEG 3D con supresión grasa post-contraste. Plano sagital**
12. **Opcional. Secuencias T2 TSE de la pelvis en los tres planos**
 - En tumores apendiculares y ováricos