

RESONANCIA MAGNÉTICA DE CUERPO

PROTOCOLOS DE TOBILLO

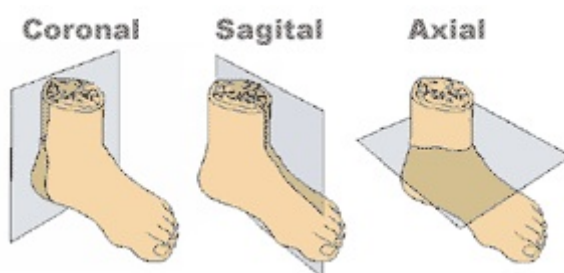
- Generalidades
- Planos
- Protocolo básico
- Tendón de Aquiles
- Síndrome del túnel tarsiano
- Patología inflamatoria o infecciosa
- Masas

Generalidades

Antena	Antena acoplada en fase (<i>phase-array</i>)
Posición del paciente	Decúbito supino. Pies primero
Centro	Maleolo tibial, en el centro de la articulación tibio-astragalina

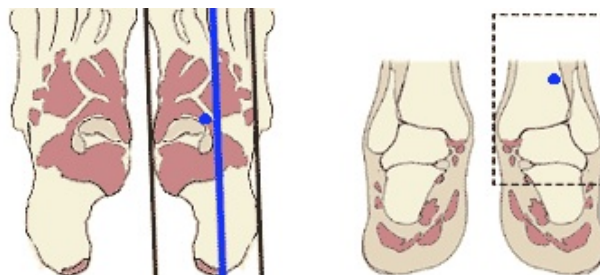
Planos

1. Localizador múltiple: transversal, coronal y sagital



2. Sagital

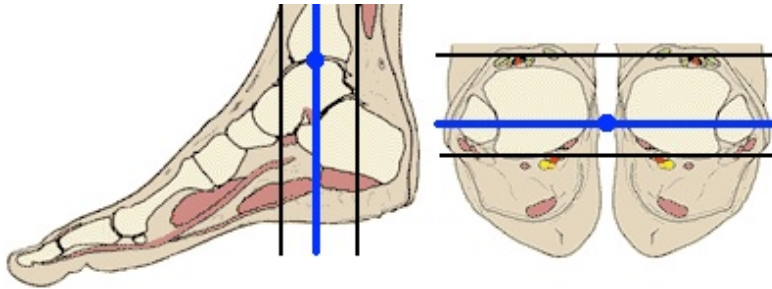
- Programar siguiendo el eje mayor del calcáneo



RESONANCIA MAGNÉTICA DE CUERPO

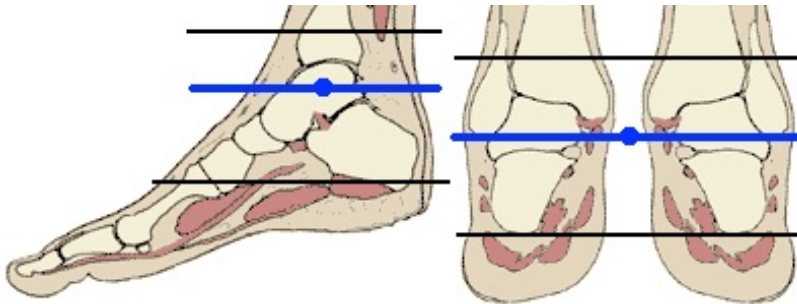
2. Coronal

- Centrar usando el plano transversal y el punto medio de la articulación tibio-astragalina



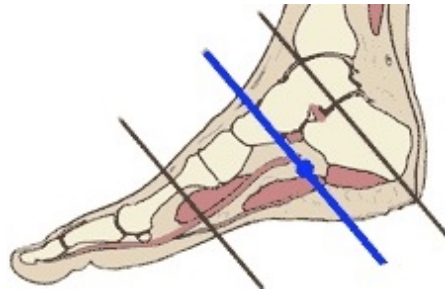
3. Transversal

- Programar sobre sagital y coronal



5. Coronal oblicuo (túnel del tarso)

- Programar sobre sagital y coronal



Protocolo básico

1. Localizador múltiple: transversal, sagital y coronal
2. T1-TSE. Plano sagital
3. STIR. Plano sagital
4. T2-TSE. Plano transversal
5. Densidad protónica-TSE con supresión grasa. Plano transversal
 - Con la misma geometría que el T2-TSE
6. T2*-TEG. Plano coronal

Tendón de Aquiles

1. Localizador múltiple: transversal, sagital y coronal

2. T1-TSE. Plano sagital

- Incluir todo el tendón: desde el tercio distal del músculo gemelo y sóleo hasta el borde inferior del calcáneo

3. STIR. Plano sagital

- Con la misma geometría que el T1-TSE

4. T2-TSE o T2*-TEG. Plano transversal

- Incluir todo el tendón: desde el tercio distal del músculo gemelo y sóleo hasta el borde inferior del calcáneo

5. Densidad protónica con supresión grasa. Plano transversal

- Con la misma geometría que el T2-TSE

6. T2*-TEG. Plano coronal

Síndrome del túnel tarsiano

1. Localizador múltiple: transversal, sagital y coronal

2. T1-TSE. Plano sagital

- Incluir todo el tendón: desde el tercio distal del músculo gemelo y sóleo hasta el borde inferior del calcáneo

3. STIR. Plano sagital

- Con la misma geometría que el T1-TSE

4. T2-TSE. Plano transversal

- Desde metáfisis de tibia y peroné hasta planta del pie

5. Densidad protónica-TSE con supresión grasa. Plano transversal

- Desde metáfisis de tibia y peroné hasta planta del pie
- Con la misma geometría que el T2-TSE

6. T2-TSE. Plano coronal oblicuo

- Paralelo a articulación astrágalo-escafidea

7. Densidad protónica con supresión grasa. Plano coronal oblicuo

- Paralelo a articulación astrágalo-escafoidea

RESONANCIA MAGNÉTICA DE CUERPO

Patología inflamatoria o infecciosa

Vía venosa	En el brazo derecho. Vía con conexión en Y
Contraste i.v.	Quelatos de gadolinio (Gd)
Volumen	0,1 mmol / Kg
Flujo	2 ml / seg
Suero fisiológico	El doble que el contraste administrado

1. Localizador múltiple: transversal, sagital y coronal

2. T1-TSE. Plano sagital

3. STIR. Plano sagital

4. STIR. Plano coronal

5. T2-TSE. Plano transversal

- Desde metáfisis de tibia y peroné hasta planta del pie

6. Densidad protónica-TSE con supresión grasa. Plano transversal

- Desde metáfisis de tibia y peroné hasta planta del pie
- Con la misma geometría que el T2-TSE

7. Secuencia potenciadas en difusión. Plano transversal

- Cuatro factores b 0-1000.

8. T1-TEG 3D con supresión grasa dinámico pre y post-contraste. Plano transversal

- En el mismo plano que el transversal T1-TSE y T2-TSE
- Dinámicos: 1º sin contraste, comenzar la adquisición al tiempo que se inicia la inyección del contraste

RESONANCIA MAGNÉTICA DE CUERPO

Masa

Marcar la lesión	Marcar con vitamina A por encima y por debajo de donde se palpa la lesión Si no se palpa, poner la vitamina A en la zona los síntomas
Vía venosa	Vía con conexión en Y
Contraste i.v.	Quelatos de gadolinio (Gd)
Volumen	0,1 mmol / Kg
Flujo	2 ml / seg
Suero fisiológico	El doble que el contraste administrado

1. Localizador múltiple: transversal, sagital y coronal

2. T1-TSE. Plano coronal y/o sagital

- Hacer coronal o sagital según localización de la lesión para ver bien la lesión y definir cobertura

3. T1-TSE. Plano transversal

- Incluir márgenes amplios por encima y por debajo de la masa y/o donde se la marca con vitamina A

→ **OPCIÓN A:** Masa muy hiperintensa en T1-TSE (igual a grasa subcutánea)

4. Secuencia T2-TSE con supresión grasa o STIR. Plano transversal

- De elección T2-TSE con supresión espectral de la grasa (más específica).

→ **OPCIÓN B:** Masa intermedia en T1-TSE

4. T2-TSE. Plano transversal

5. T2-TSE con supresión grasa. Plano transversal

6. Secuencia potenciadas en difusión. Plano transversal

- Cuatro factores b 0-1000.

7. T1-TEG 3D con supresión grasa dinámico pre y post-contraste. Plano transversal

- En el mismo plano que el transversal T1-TSE y T2-TSE
- Grosor de corte: 3 - 4 mm.
- Dinámicos: 1º sin contraste, comenzar la adquisición al tiempo que se inicia la inyección del contraste

8. T1-TSE. Planos coronal y/o sagital

- Si se considera necesario para la planificación quirúrgica