

RESONANCIA MAGNÉTICA DE CUERPO

PROTOCOLO DE PLEXO SACRO

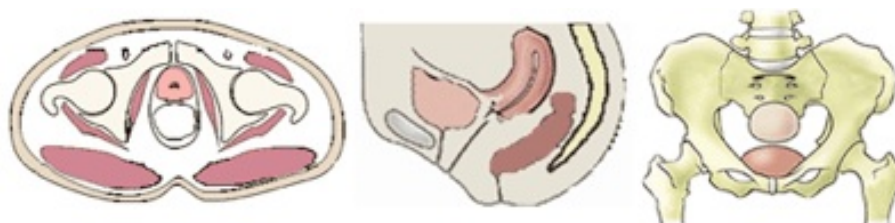- Generalidades
- Planos
- Protocolo básico

Generalidades

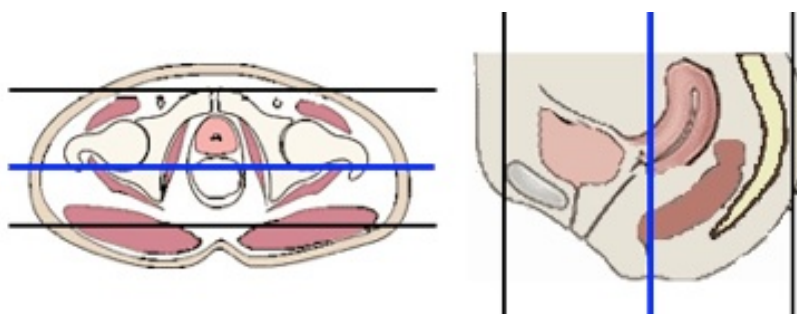
Antena	Antenas acopladas en fase (phase-array)
Posición del paciente	Decúbito supino
Centro	Tercio medio de ilíaco
Vía venosa	Conexión en Y
Contraste	Quelatos de gadolinio (Gd)
Volumen	0,1 mmol / Kg
Flujo	2 ml/seg

Planos

1. Localizador múltiple: coronal, transversal y sagital

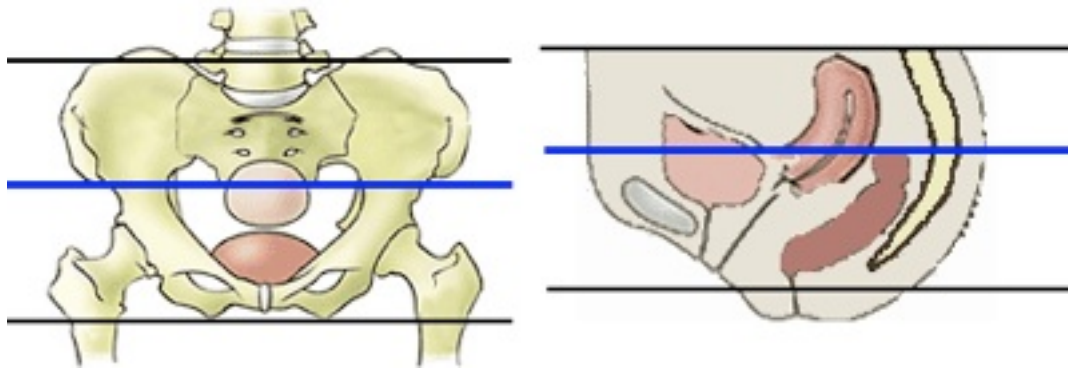


2. Coronal

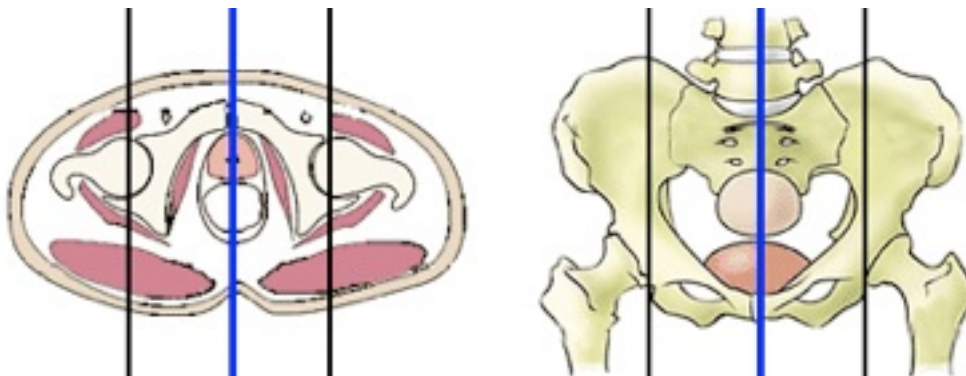


RESONANCIA MAGNÉTICA DE CUERPO

3. Transversal



4. Sagital



Protocolo básico

1. Localizador múltiple: coronal, transversal y sagital

2. T1-TSE. Plano coronal

- Grosor de corte 4 - 5 mm

3. STIR o T2-TSE supresión grasa. Plano coronal

- Grosor de corte 4 - 5 mm

4. T2-TSE. Plano transversal

- Desde L4 a trocánter menor
- Grosor de corte 4 - 5 mm
- Bandas de presaturación paralelas superior e inferior: disminuir artefactos de flujo

5. T2-TSE con supresión grasa. Plano transversal

- Desde L4 a trocánter menor

RESONANCIA MAGNÉTICA DE CUERPO

- Grosor de corte 4 - 5 mm
- Bandas de presaturación paralelas superior e inferior: disminuir artefactos de flujo

6. T2-TSE. Plano sagital

7. Secuencia potenciadas en difusión. Plano transversal

- Cuatro factores b 0-1000

8. T1-TEG 3D con supresión grasa dinámico pre y post-contraste. Plano transversal

- En el mismo plano que el transversal T2-TSE
- Grosor de corte: 4 mm.
- Dinámicos: 1º sin contraste, comenzar la adquisición al tiempo que se inicia la inyección del contraste