

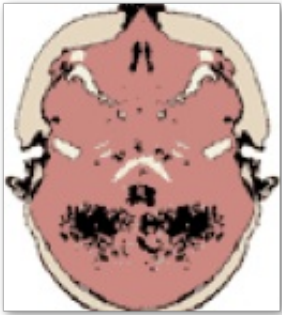
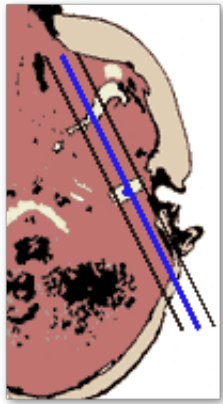
# ATM

- Generalidades
- Planos
- Estudio básico. Disfunción articular
- Sospecha de artritis
- Dolor en región de la A.T.M. sin disfunción articular

## Generalidades

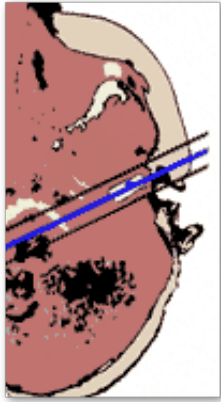
<b>Antena</b>	Cabeza (Q-Head) + Circular pequeña (C3) o específica de ATM  La antena de cabeza es útil porque: <ul style="list-style-type: none"><li>• Da estabilidad a la cabeza del paciente</li><li>• Puede ser necesaria para complementar el estudio con FOV más grandes si se detecta alguna alteración no articular</li></ul>
<b>Posición del paciente</b>	Decúbito supino  Cabeza bien centrada en línea media
<b>Centro</b>	Donde se palpa la articulación al abrir y cerrar la boca

## Planos

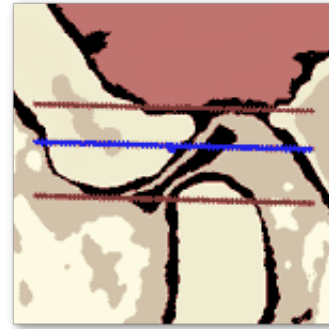
<b>1. Localizador transversal</b>   Localizador transversal de la cabeza que muestra la articulación temporomandibular (ATM) en un plano horizontal. Se observan los huesos de la mandíbula y el cráneo.	<b>2. Sagital</b> <ul style="list-style-type: none"><li>• Centrar perpendicular al cóndilo</li></ul>  Localizador sagital de la cabeza que muestra la articulación temporomandibular (ATM) en un plano vertical. Se observan los huesos de la mandíbula y el cráneo, con líneas azules que indican la orientación de la articulación.
---	--

### 3. Coronal

- Centrar paralelo al cóndilo



### 4. Transversal



## Estudio básico. Disfunción articular

---

### 1. Localizador transversal del cráneo

### 2. T1-TSE Sagital Boca Cerrada

- Centrar perpendicular al cóndilo

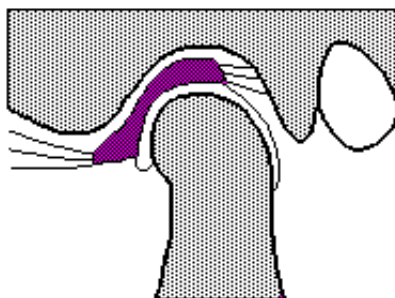
### 3. T1-TSE Sagital Boca Abierta

- Colocar dispositivo para mantener abierta y relajada la boca
- Con la misma geometría que la boca cerrada

### ➔ Opcional

### 4. Dinámico TEG (cine-RM)

- Con distintos grados de apertura. Útiles para detectar trastornos de la motilidad articular (disco-cóndilo)



### 5. Coronal T1-TSE

- Si en las imágenes sagitales no está clara la localización del disco desplazado

## Sospecha de artritis

---

### 1. Localizador transversal del cráneo

### 2. T1-TSE Sagital Boca Cerrada

- Centrar perpendicular al cóndilo

### 3. DP-TSE con Supresión de Grasa. Plano Sagital

### 4. T2-TSE Axial y/o con supresión grasa

## **Dolor en región de la A.T.M. sin disfunción articular**

---

Empezar con el estudio básico articular:

### 1. Localizador transversal del cráneo

### 2. T1-TSE Sagital Boca Cerrada

### 3. T1-TSE Sagital Boca Abierta

➔ Si no se ve nada anormal hacer:

- Con la antena de cabeza
- Centrado en rinofaringe

### 4. T1-TSE. Plano Transversal

### 5. T2-TSE. Plano Transversal